SDD 200 - Sujet n°2

Spécialité : Rhumatologie

Date : 06/02/2026
Auteur : Marie GRI (interne en rhumatologie à Nice)
Relecteur(s) : Dr EVENOR (CCA Rhumatologie Nice), Hamza MAKHLOUK (VP ECOS TACFA, interne en cardiologie à Paris)

Domaine d'apprentissage principal	Stratégie diagnostique
Domaine d'apprentissage secondaire	Stratégie de prise en charge Iconographie Synthèse des résultats d'examens paracliniques
Items en lien avec la station	198- Arthropathie microcristalline 268- Hypercalcémie
Situation de départ en lien avec la station	200- Dyscalcémie
Matériel nécessaire à la station	Documents : biologie, radiographies, ECG, échographie des parathyroïdes, scintigraphie MIBI
Contexte de la station	Station sans PS ni PSS

Pour rappel, les domaines d'apprentissage sont :

- Entretien/interrogatoire
- Examen clinique
- Iconographie
- Procédure
- Stratégie diagnostique
- Stratégie pertinente de la prise en charge
- Synthèse des résultats d'examens paracliniques
- Education/prévention
- Annonce/information au patient
- Urgence vitale
- Communication interprofessionnelle

La liste des items de l'EDN se trouve ICI
La liste des situations de départ se trouve ICI

ECOS TACFA
INSTRUCTIONS POUR LE/LA CANDIDAT.E

Contexte :

Vous êtes interne aux urgences.

Vous recevez la patiente, Mme X, âgée de 75 ans, adressée par son médecin traitant pour une arthrite du genou droit et du poignet gauche à horaire inflammatoire depuis 10 jours.

Paramètres vitaux : fréquence cardiaque à 145 bpm, apyrétique, normotendue

Antécédents :

- SCA ST- en avril 2021. Stent sur l'IVA.
- Hypertension artérielle
- Arthrose avec pose de prothèse totale de hanche gauche en mai 2023
- Appendicectomie

Traitements :

- Kardegic 75 mg
- Atorvastatine 20 mg
- Hydrochlorothiazide 25 mg

Vous avez accès à 6 examens complémentaires demandés par le médecin traitant.

Consignes :

Vous avez 8 minutes pour :

- Décrire et interpréter les documents à votre disposition
- Donner le diagnostic complet le plus probable
- Proposer les premiers éléments de prise en charge immédiate

Attention : Vous avez 8 minutes incluant la lecture de ces consignes. Au signal sonore, passez à la station suivante.

Il s'agit d'une station sans patient standardisé et sans professionnel de santé standardisé.

Examens complémentaires demandés par le médecin traitant de Mme X

1/ Bilan biologique de Mme X :

- NFS sans particularité
- CRP à 2,2 mg/l
- EPS sans particularité
- Calcémie corrigée à 2.8 mmol/l
- Bilan hépatique sans particularité
- Créatinine à 56 µmol/L soit un DFG à 96 ml/min/m²
- 25-OH vitamine D à 32 ng/ml (norme : > 30 ng/ml)
- PTH à 120 ng/l (norme : 20-90 ng/l)
- TSH à 2.5 mUI/l
- Ferritine à 150 µg/l

2/ Genoux de Mme X :

3/ Poignet gauche de Mme X :

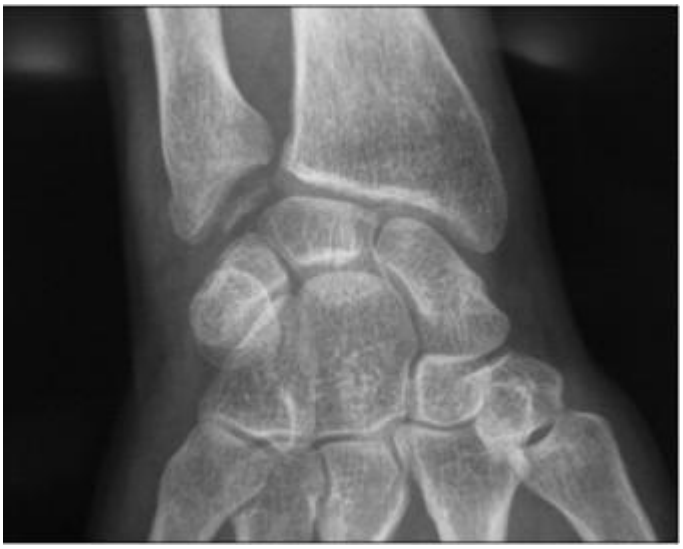

4/ ECG de Mme X :

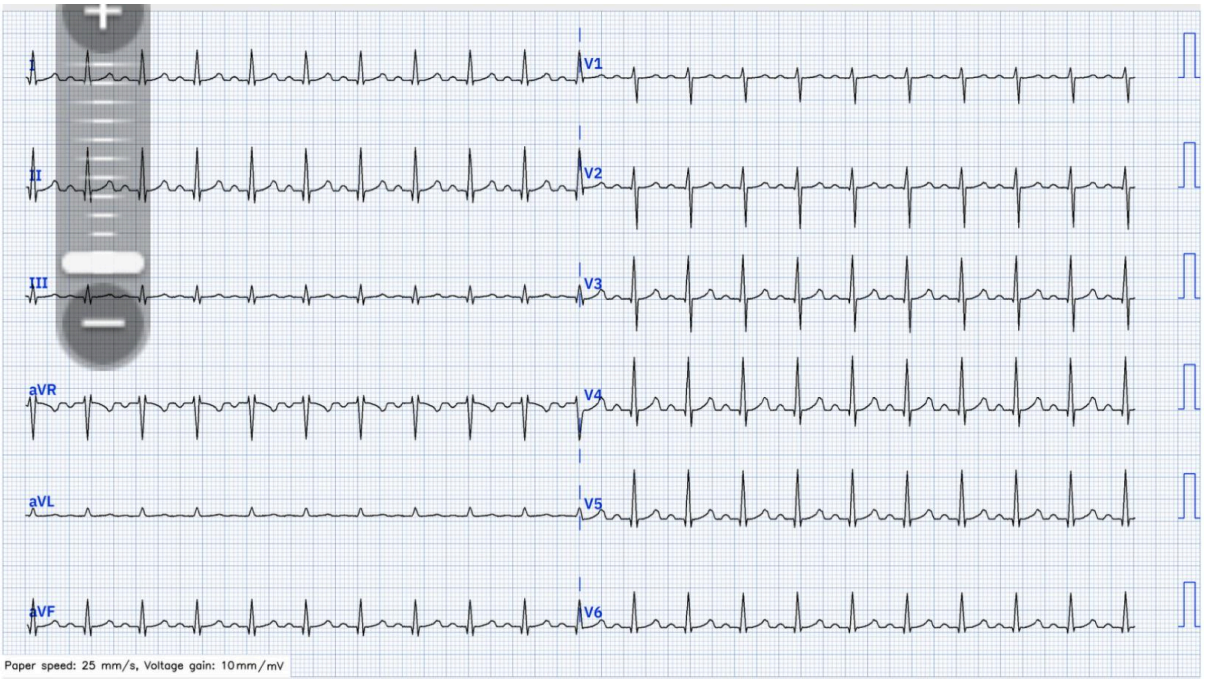

5/ Compte-rendu de l’échographie des parathyroïdes de Mme X :

Nodule hypoéchogène centimétrique accolé au bord postérieur du lobe thyroïdien inférieur gauche. Aspect compatible avec un adénome parathyroïdien P3 inférieur gauche.

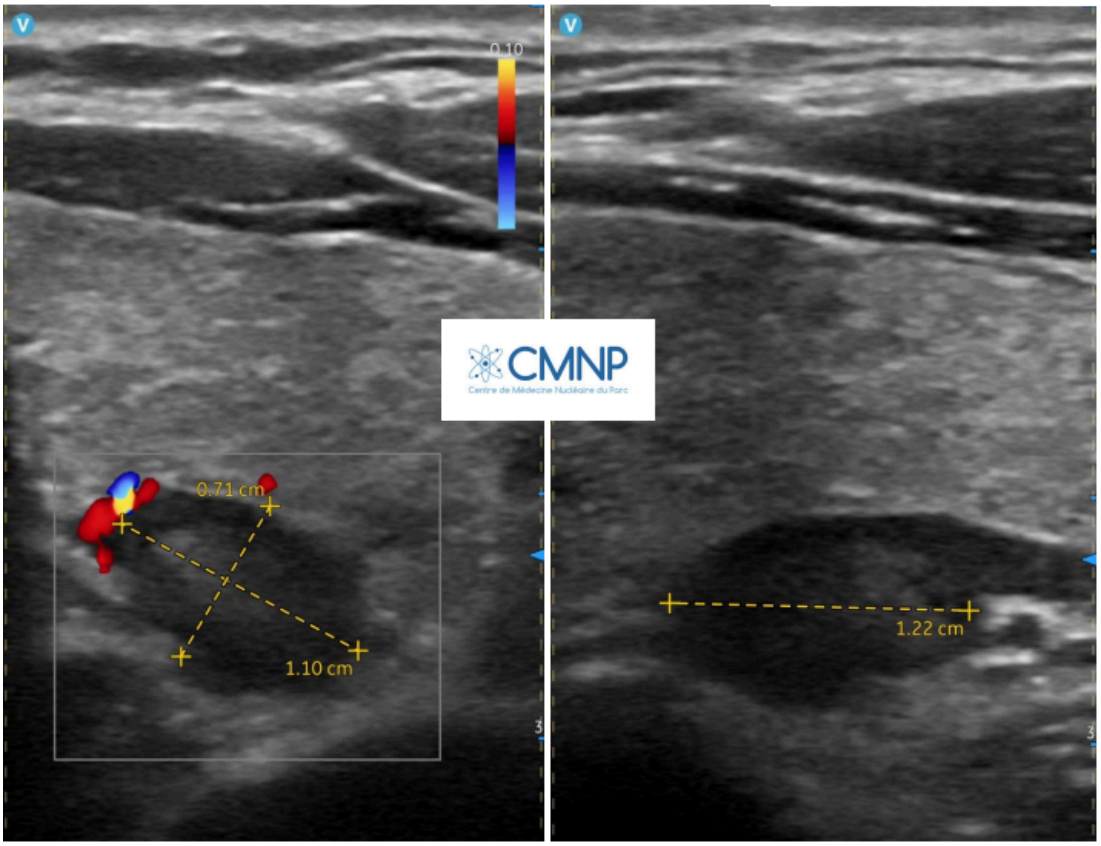

6/ Compte rendu de la scintigraphie au MIBI de Mme X :

Images centrées à 20 min post-injection : renforcement thyroïdien lobaire gauche non spécifique. 2 heures post-injection : clairance thyroïdienne quasi-complète. Persistance d'un renforcement minime lobaire inférieur gauche.

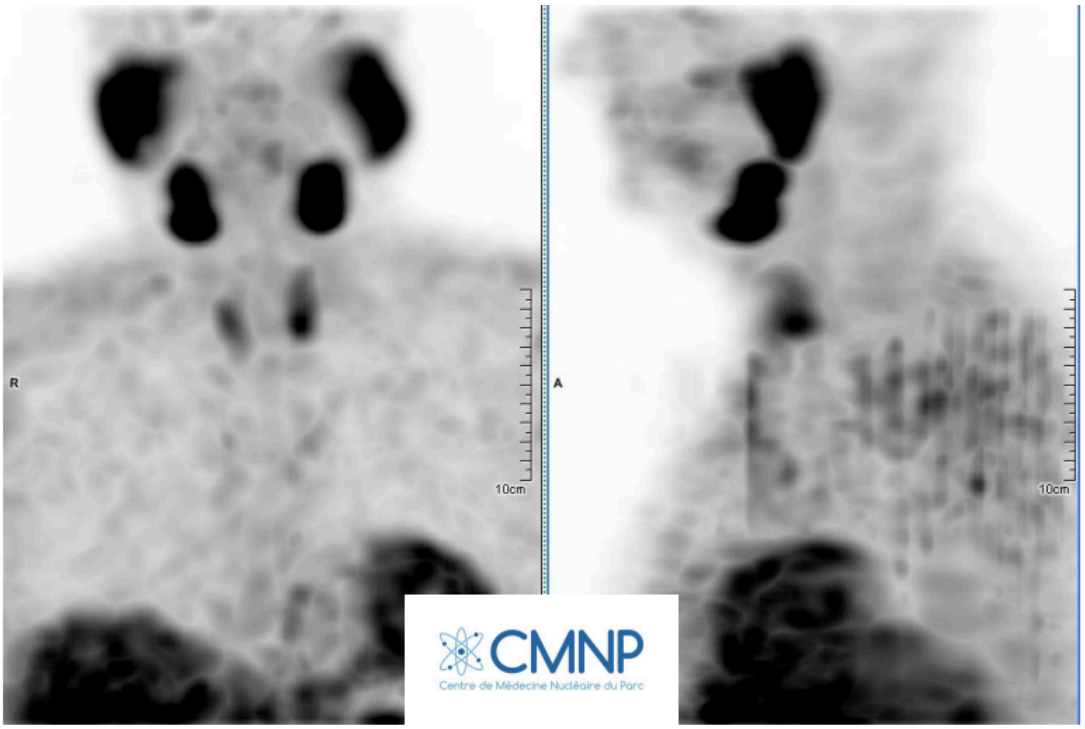

ECOS TACFA
GRILLE D'ÉVALUATION

Aptitudes cliniques			
1.	Vérifie l'identité de la patiente sur chacun des examens *Mettre le point si vérifié sur au moins 2 examens*	1 pt	☐
2.	Décrit les radiographies des genoux et des poignets : (0,5 point par item) - radiographie de face des genoux droit et gauche - radiographie de face du poignet - opacification intraarticulaire évoquant de la chondrocalcinose au niveau du ligament triangulaire du carpe - méniscocalcose des genoux	2 pts	☐
3.	ECG normal à l'exception d'une tachycardie sinusale (*sans raccourcissement du QT, onde T plate, PR long, troubles du rythme*)	1 pt	☐
4.	Scintigraphie MIBI évocatrice d'un adénome parathyroïdien	1 pt	☐
5.	Compte-rendu échographique évoquant un adénome parathyroïdien	1 pt	☐
6.	Diagnostic : hyperparathyroïdie primaire	1 pt	☐
7.	Sur adénome parathyroïdien	1 pt	☐
8.	Avec pour conséquence une hypercalcémie non maligne	1 pt	☐
9.	Entraînant une probable crise de rhumatisme à pyrophosphate de calcium	1 pt	☐
10.	Ponction articulaire à but antalgique et diagnostique *(élimination systématique de l'arthrite septique bien que moins probable ici du fait de l'aspect oligoarthritique)*	1 pt	☐
11.	Prise en charge de l'hypercalcémie (au moins 2) : hydratation IV par NaCl, bisphosphonates IV, arrêt de l'hydrochlorothiazide	1 pt	☐
12.	Prise en charge antalgique (au moins 2) : glaçage/colchicine ou corticoïdes per os ou infiltrations/prise en charge multimodale de la douleur antalgique de palier 1 ou 2	1 pt	☐
Communications et attitudes			

8. APTITUDE À FAIRE LA SYNTHÈSE DES DONNÉES

Performance Insuffisante 0 point	Performance Limite 0,25 point	Performance Satisfaisante 0,5 point	Performance Très Satisfaisante 0,75 point	Performance Remarquable 1 point
N'arrive pas à faire ressortir les éléments nécessaires pour clarifier le problème	Fait ressortir les éléments nécessaires pour clarifier le problème quelquefois sans les justifier	Fait ressortir les éléments nécessaires pour clarifier le problème et justifie son raisonnement	Fait ressortir les éléments positifs et négatifs pour clarifier le problème et justifie son raisonnement	Agit avec assurance et sans erreur

12. APTITUDE À PROPOSER UNE PRISE EN CHARGE (situations aiguës / chroniques)

Performance Insuffisante 0 point	Performance Limite 0,25 point	Performance Satisfaisante 0,5 point	Performance Très Satisfaisante 0,75 point	Performance Remarquable 1 point
Est incapable de proposer une prise charge adaptée à la situation clinique	Propose une prise en charge en couvrant les éléments essentiels, n'arrive pas à justifier la démarche	Propose une prise en charge en couvrant les éléments essentiels et justifie la démarche.	Propose une prise pertinente. Ne s'attarde pas au traitement/prise en charge inutile et justifie la démarche.	Etablit l'ordre de priorité des différents aspects de la prise en charge du patient (hiérarchise).

TOTAL	..../14 points

Éléments de rétroaction :

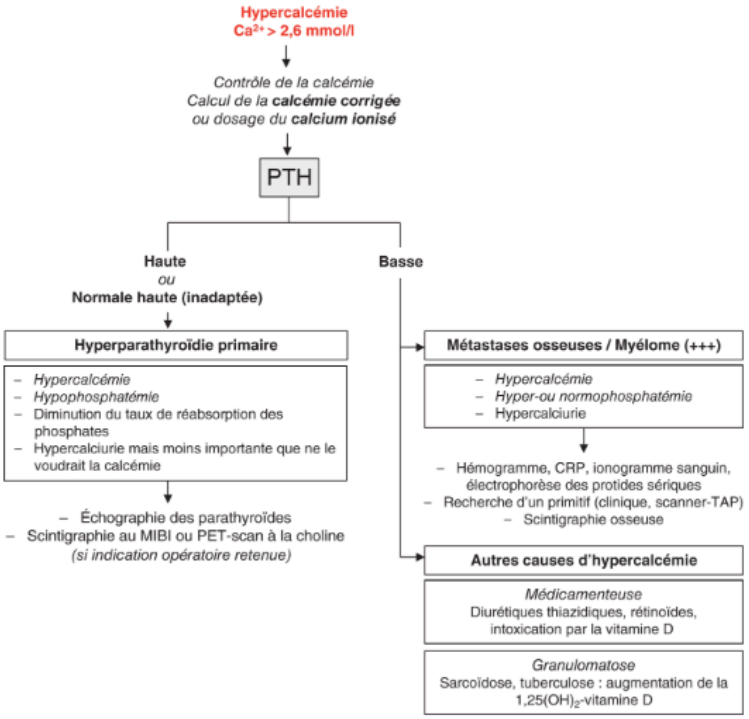

- Rhumatisme à pyrophosphate de calcium :
  - femme âgée

- chondrocalcinose
- PSG : poignet au niveau du ligament triangulaire du carpe. Symphyse pubienne. Genou
- Syndrome de la dent couronnée : inflammation du ligament péri-odontoïdien
- 2 causes secondaires : Hémochromatose et hyperparathyroïdie primaire

- Prise en charge initiale de l'hypercalcémie : ABCDE
- Arrêt des traitements hypercalcémiants. Biphosphonates IV. Chlorure de sodium (NaCl IV). (Diurétiques de l'anse). (Épuration extra rénale) .